

TOSSICITA' UNGUEALE E CUTANEA DI MANI E PIEDI

CORSO APEO: “Corso di Benessere, Make-up
e Inestetismi da Terapia”

D.ssa Ambra Redaelli



SOMMARIO

1. Possibili trattamenti estetici e di supporto:
anatomia dell'unghia
2. Alterazioni dell'unghia da terapia oncologica
3. Alterazioni della pelle di mani e piedi da
terapie oncologiche

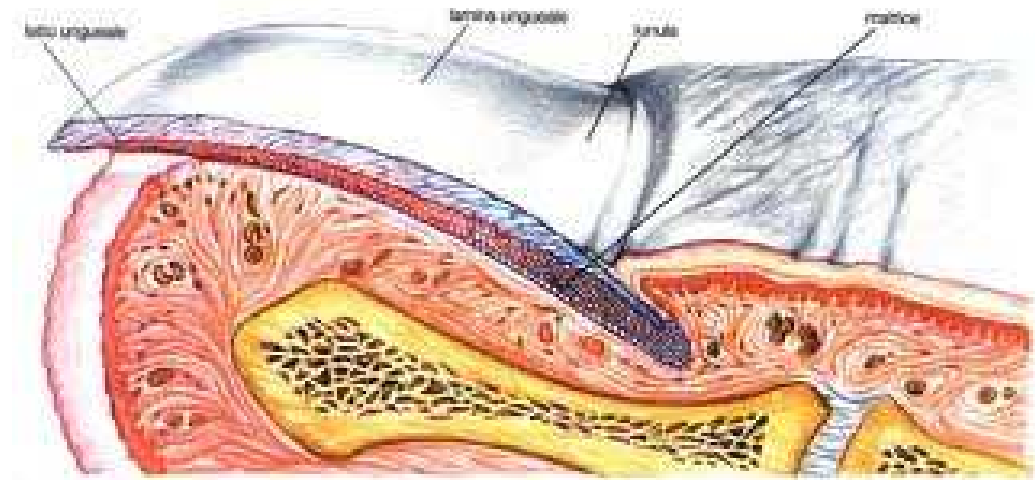


1. POSSIBILI TRATTAMENTI ESTETICI E DI SUPPORTO: ANATOMIA DELL'UNGHIA



ANATOMIA DELL'UNGHIA

- L'unghia è composta da 4 tessuti epiteliali cheratinizzanti e dalla Lamina ungueale ossia lo strato corneo terminale dell'epitelio.
- piega ungueale prossimale
- matrice ungueale
- letto ungueale
- iponichio



ANATOMIA DELL'UNGHIA

PIEGA UNGUEALE PROSSIMALE

- Piega cutanea con parte dorsale che continua con la pelle del dito, parte ventrale che aderisce alla lamina e continua con la matrice ungueale.
- Il punto di passaggio tra parte dorsale e ventrale delimita la base dell'unghia e lo strato corneo forma la cuticola che aderisce alla lamina



ANATOMIA DELL'UNGHIA

MATRICE UNGUEALE

- Produce la lamina ungueale
- È formata da una porzione prossimale (parte dell'unghia verso l'articolazione falangea) che produce i 2/3 superiori della lamina e una porzione distale ne produce il terzo inferiore
- La cheratinizzazione delle cellule della matrice non avviene in senso verticale, come nell'epidermide ma in senso obliquo, in avanti e verso l'alto



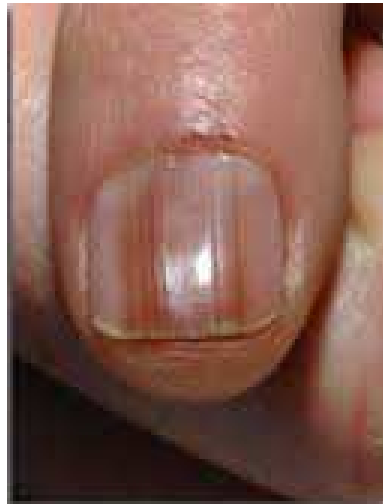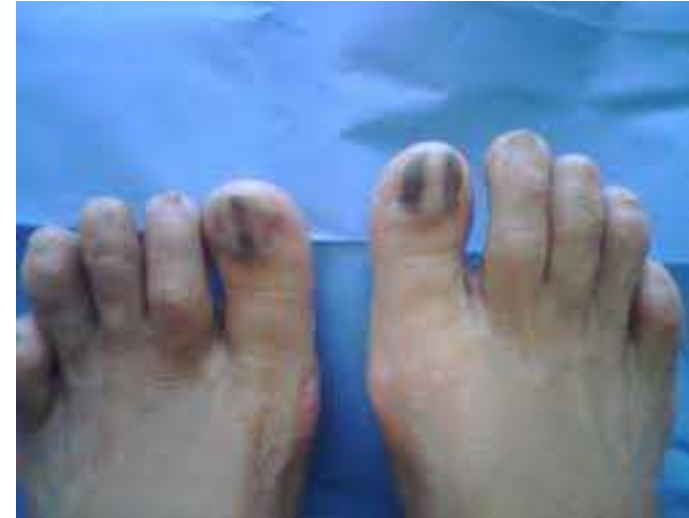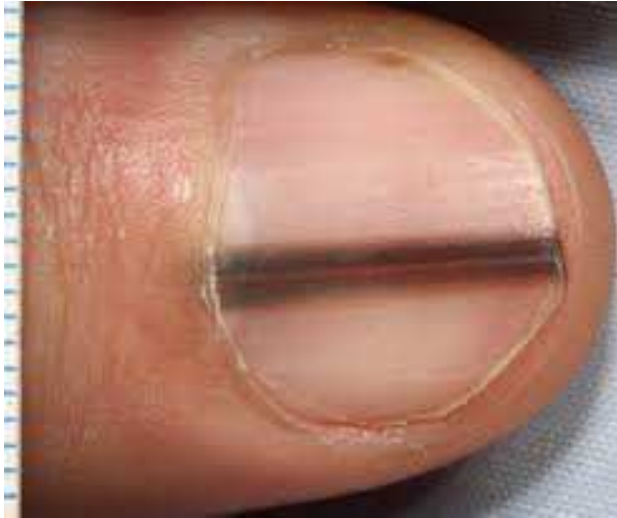ANATOMIA UNGUEALE

MATRICE

- L'epitelio della matrice distale contiene numerosi melanociti, che sono inattivi nella razza bianca ma possono attivarsi e trasferire melanina creando la MELANONICHIA, una striscia longitudinale scura nell'unghia.



MELANONICHIA



ANATOMIA DELL'UNGHIA

LETTO UNGUEALE

- È la continuazione anteriore della matrice, anche qui la cheratinizzazione avviene in direzione distale (verso la parte terminale del dito)
- L'epitelio del dito produce uno strato corneo sottile che aderisce alla superficie ventrale della lamina
- Il derma di matrice e letto ungueale sono a contatto col periostio della falange.
- Il letto ungueale continua distalmente con l'IPONICHIO



STRUTTURA DELL'UNGHIA

- La lamina è formata da una parte superficiale più dura e una profonda più elastica
- La durezza dell'unghia è dovuta alla cheratina ed agli aminoacidi solforati, il più importante è la cistina, la carenza di cistina causa fragilità ungueale
- Aminoacidi ungueali:
 - cistina
 - acido glutammico
 - arginina



STRUTTURA DELL'UNGHIA

- Oligoelementi, i più presenti:
 - zinco
 - ferro

La carenza di ferro porta a assottigliamento e fragilità

Il calcio è contenuto in tracce e si pensa che arrivi dall'ambiente e non è determinante per la resistenza e la forza dell'unghia



COLORE DELL'UNGHIA

- La trasparenza dell'unghia, e quindi il colore roseo dei tessuti profondi vascolarizzati, è dovuta all'assenza di nuclei nelle cellule.
- La lunula è bianca perché nella matrice distale vi sono nuclei
- L'unghia bianca è un'unghia che ha perso la trasparenza, le cellule presentano i nuclei



TEMPI DI CRESCITA DELL'UNGHIA

- La sostituzione completa della lamina ungueale avviene in 4-6 mesi per le mani e in 12-18 mesi per i piedi.
- Nell'anziano le unghie crescono meno
- Cause che accelerano la crescita: onicofagia, gravidanza, psoriasi, farmaci (itraconazolo)
- Cause che rallentano la crescita: onicomicosi, sindrome unghie gialle, neuropatie periferiche, immobilizzazione digitale, farmaci (antineoplastici)



COMPOSIZIONE CHIMICA DELL'UNGHIA

- Acqua 18% se aumenta l'unghia è flessibile, se diminuisce l'unghia è friabile. La lamina è più permeabile all'acqua rispetto alla pelle
- Cistina 10% (altri aminoacidi :arginina e acido glutammico)
- Lipidi 5%: colesterolo, acidi grassi insaturi (acido oleico), acidi grassi saturi. Se i lipidi diminuiscono l'idratazione è più difficile e l'unghia diventa fragile.
- Oligoelementi: ferro, zinco, selenio



ALIMENTAZIONE E UNGHIE

- È importante introdurre: ferro, zinco, selenio, vitamine B6, A E C, biotina
- La carenza di Vitamine e di Selenio provoca fragilità
- La carenza di Zinco provoca linee di Beau e leuconichia
- La carenza di Ferro provoca fragilità, coilonichia e striature longitudinali



ALTERAZIONI UNGUEALI

Le alterazioni ungueali sono diverse a seconda del tessuto anatomico ungueale interessato si riconoscono:

- alterazioni dei cheratinociti della matrice
- alterazioni dei cheratinociti del letto ungueale
- alterazioni della vascolarizzazione
- alterazioni della pigmentazione



ALTERAZIONI UNGUEALI DA ANOMALIE DELLA MATRICE

Alterazioni della matrice prossimale:

- Linee di Beau
- Pitting
- Solchi longitudinali
- Striature longitudinali
- Trachionichia

Alterazioni della matrice distale:

- Leuconichia

Alterazioni della matrice prossimale e distale:

- Onicomadesi
- Coilonichia

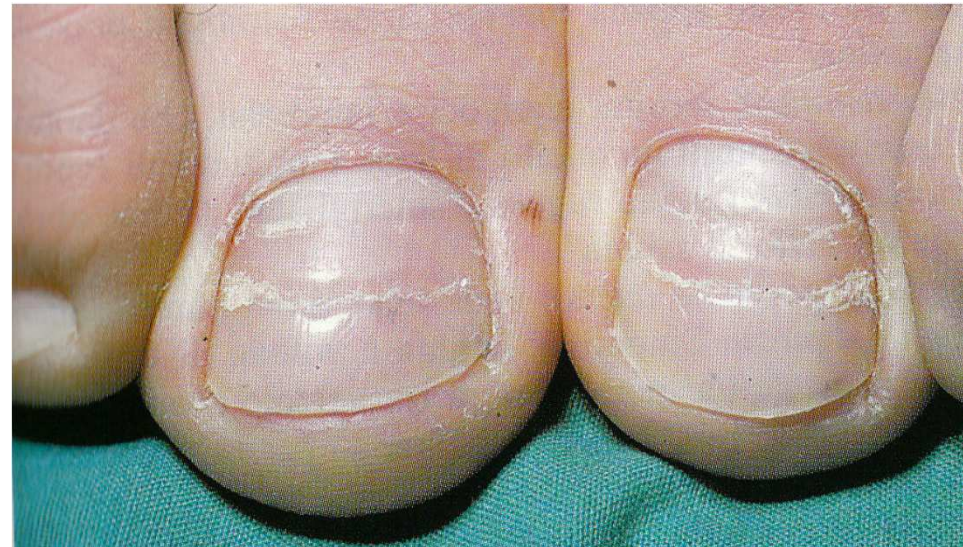
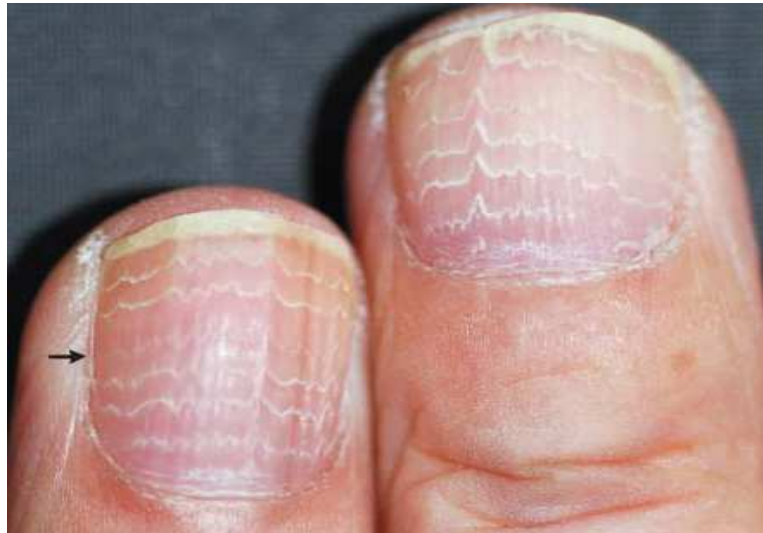
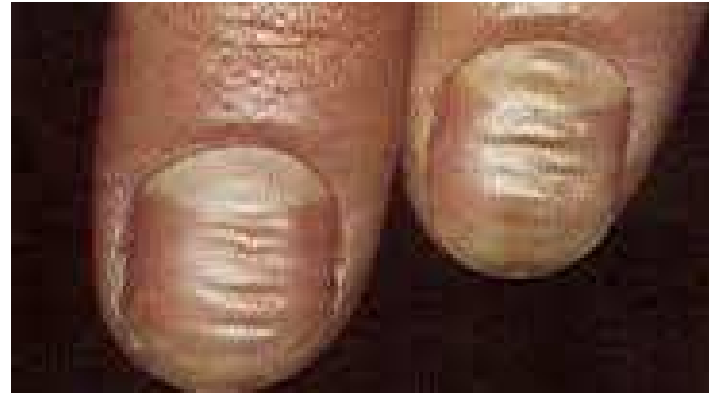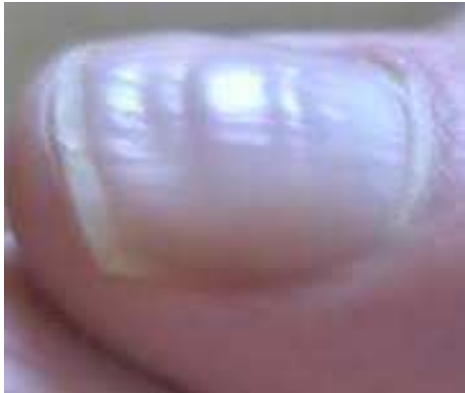LINEE DI BEAU

- Solchi trasversali della lamina ungueale
- Causati dall'interruzione delle mitosi della matrice prossimale
- Provocate da:
 - Terapia antineoplastica,
 - Microtraumi: manicure, onicotillomania
 - dermatite da contatto, eritrodermia, perionissi
 - malattie sistemiche: dismenorrea, ipertensione, ischemia periferica



LINEE DI BEAU

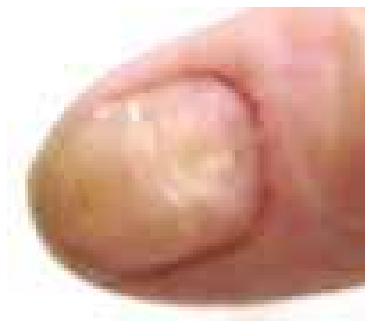
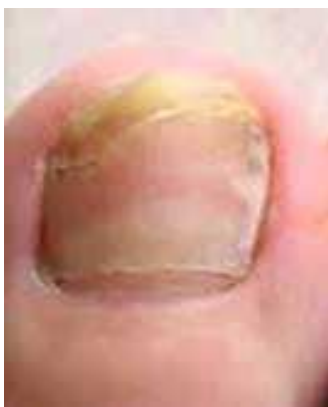
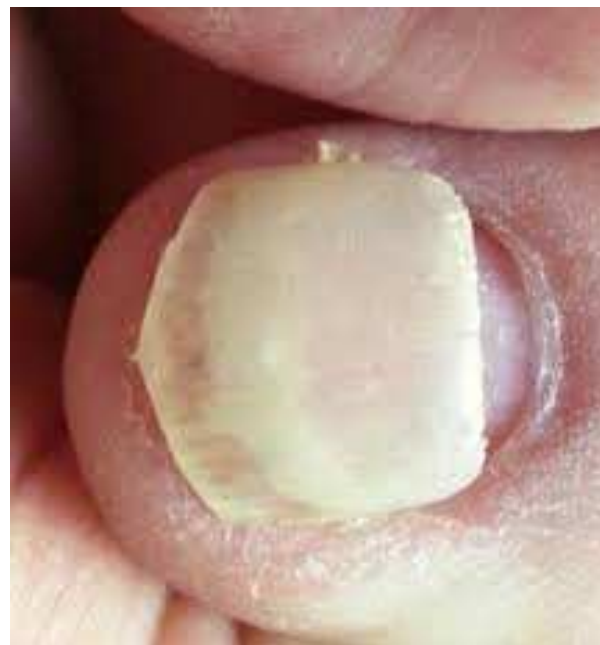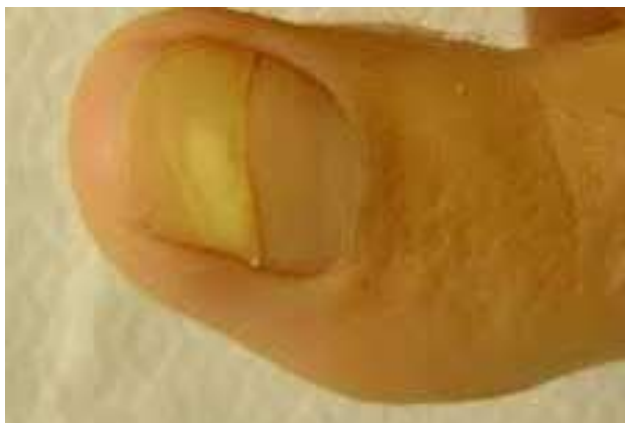ONICOMADESI

- Lamina staccata dalla piega ungueale da un solco
- Patogenesi: interruzione temporanea dell'attività mitotica di tutta la matrice ungueale
- Cause (come linee di Beau ma cause più gravi):
 - terapie antineoplastiche
 - microtraumi
 - malattie sistemiche



ONICOMADESI

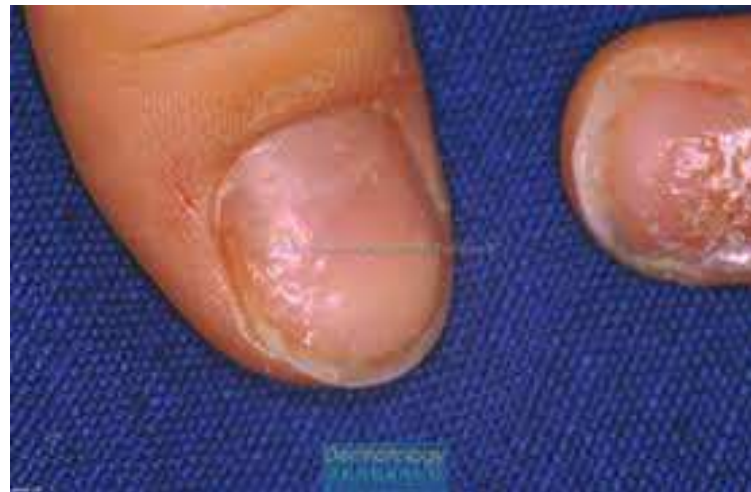
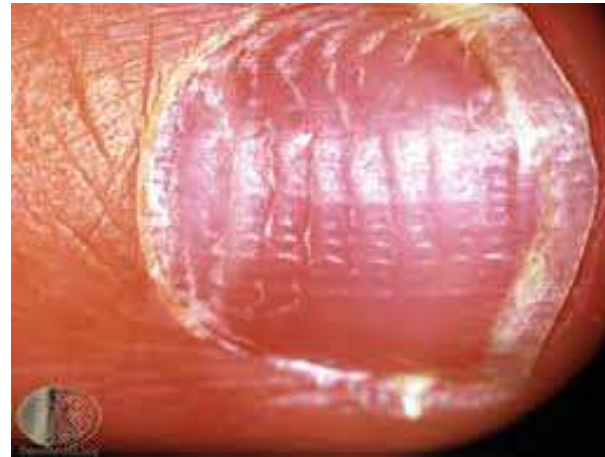
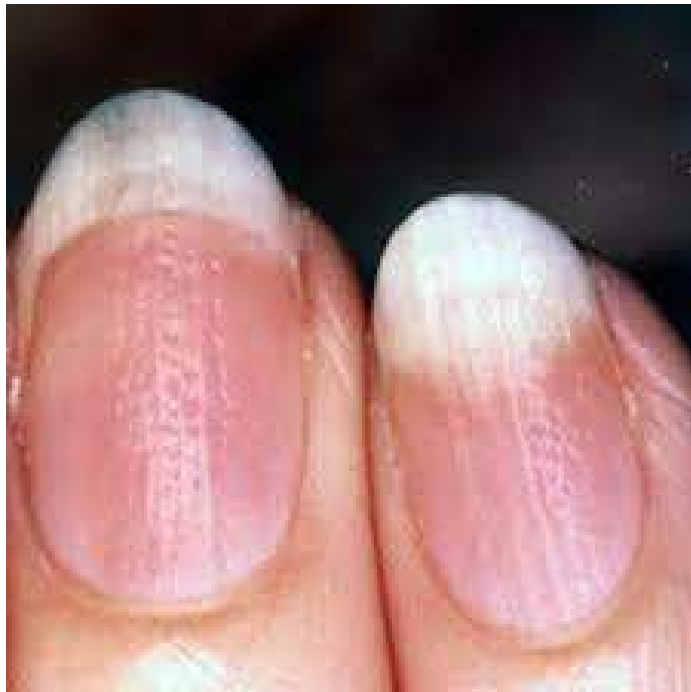PITTING

- Depressioni cupoliformi (come ditale del sarto)
- Causate da: alterata cheratinizzazione della matrice prossimale, sulla superficie della lamina vi sono piccoli gruppi di cellule facilmente distaccabili dalla lamina
- Dovute a :
 - psoriasi
 - alopecia areata
 - eczema



PITTING

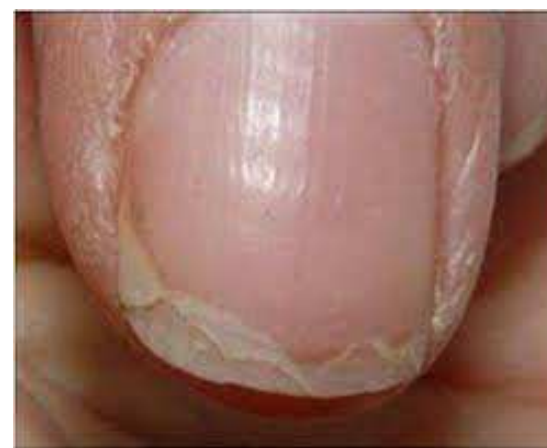
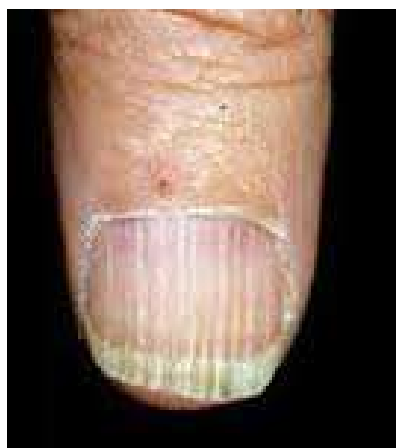
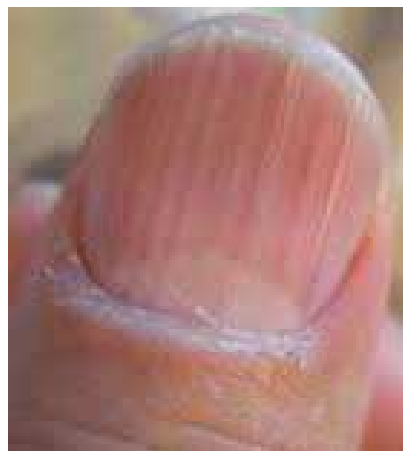STRIATURE E FISSURAZIONI LONGITUDINALI o ONICORESSI

- Alternanza di fissurazioni e rilievi con decorso longitudinale
- Causate da danno multifocale della matrice prossimale.
- Dovute a:
 - fragilità ungueale
 - artrite reumatoide
 - Insufficienza vascolare
 - invecchiamento
 - traumi
 - lichen




ONICORESSI E STRIATURE LONGITUDINALI



**Degranulazione
della lamina**



**Onichoschizia
lamellina**

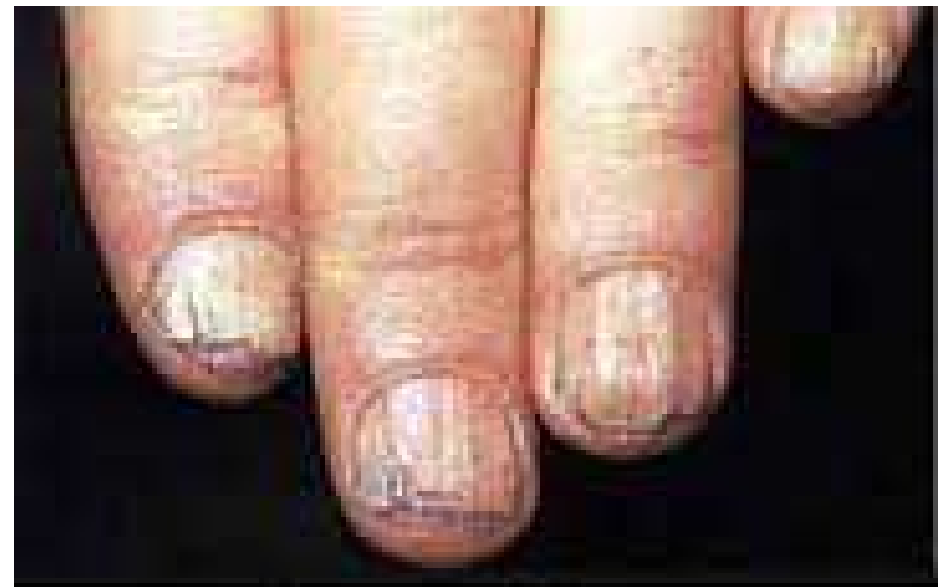
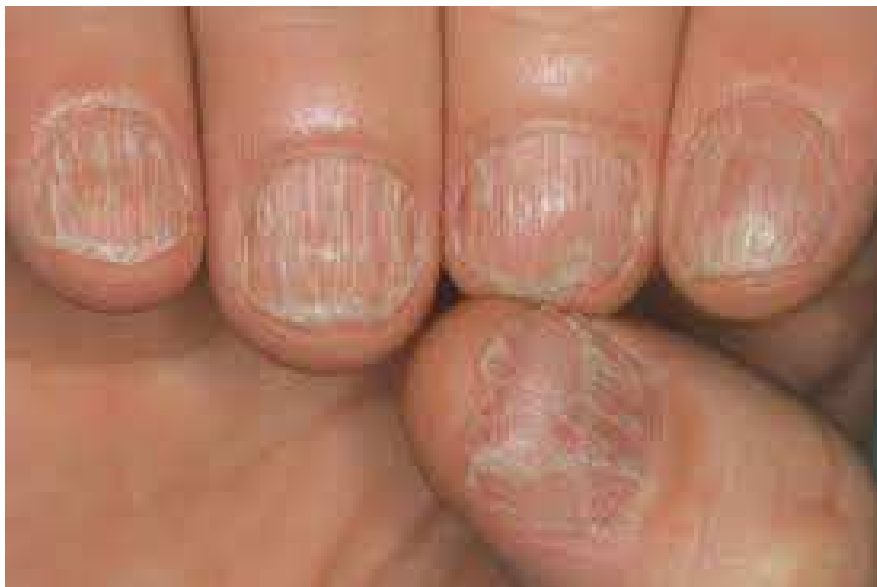
Onicoressi



TRACHIONICHIA

- Striature longitudinali ravvicinate e sottili. Unghia con aspetto rugoso

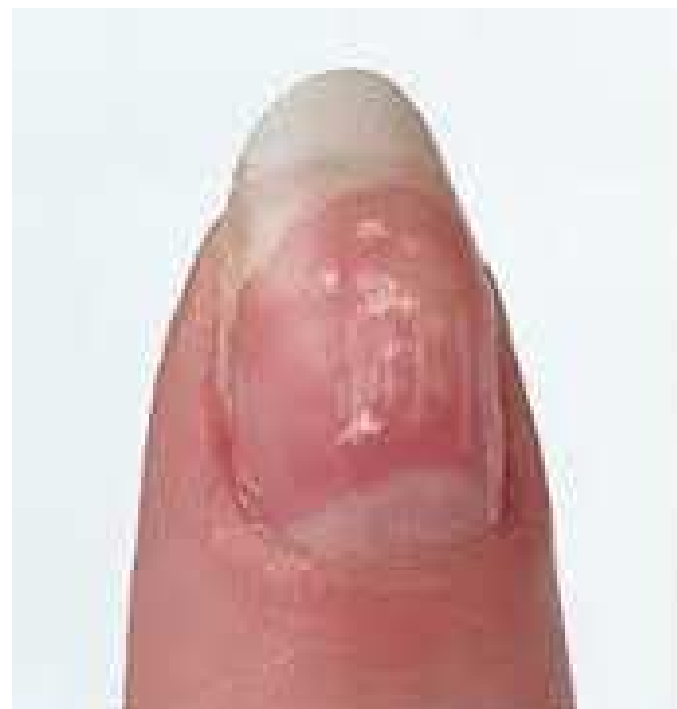
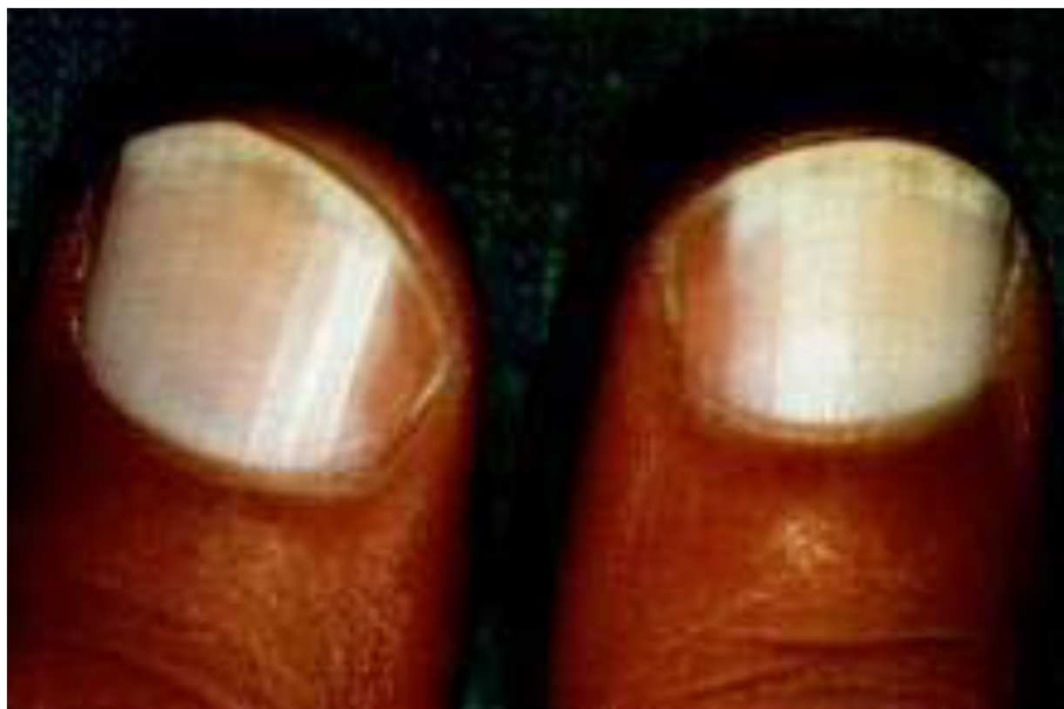
LEUCONICHIA VERA

- La lamina presenta CHIAZZE BIANCHE opache dovute alla presenza di cellule paracheratosiche nella superficie ventrale della matrice. Con la crescita dell'unghia le chiazze si spostano distalmente
- Patogenesi alterata cheratinizzazione della matrice
- Tipologie e Cause:
 - leuconichia puntata per microtraumatismi
 - leuconichia striata (bande trasversali) per manicure
 - leuconichia totale: ereditaria

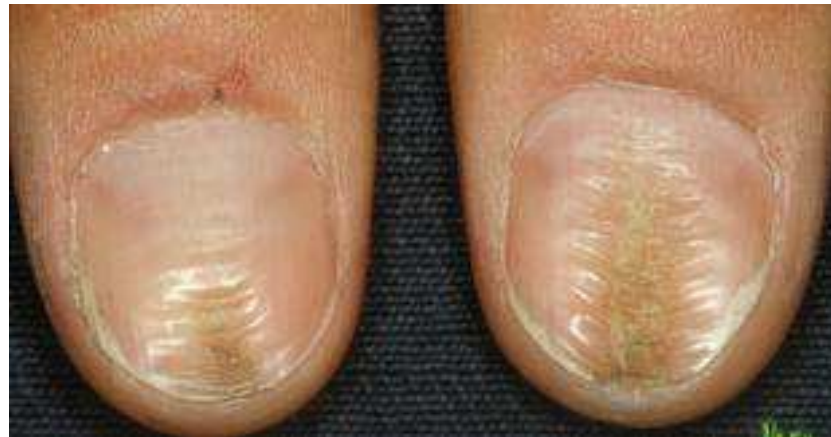
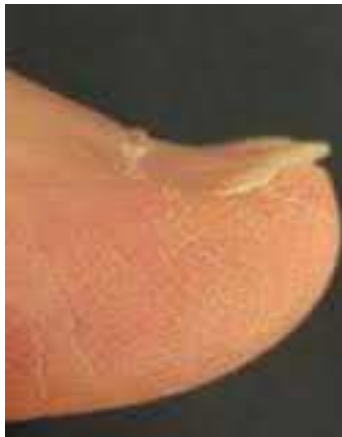
LEUCONICHIA VERA



COILONICHIA O UNGHIA A CUCCHIAIO

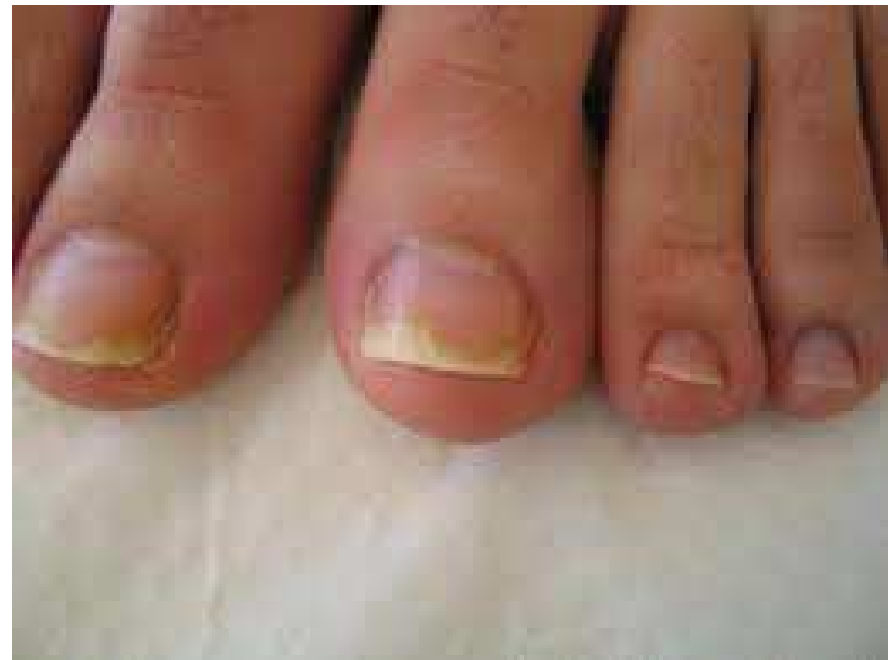- Lamina assottigliato con aspetto concavo
- Dovuta a : malattie dermatologiche, traumi, anemia sideropenica
- Nel bambino è fisiologica



ALTERAZIONI DEI CHERATINOCITI DEL LETTO UNGUEALE

ONICOLISI

- Distacco della lamina ungueale dal letto sottostante
- Cause:
 - infiammazioni
 - traumi
 - neoplasie del letto

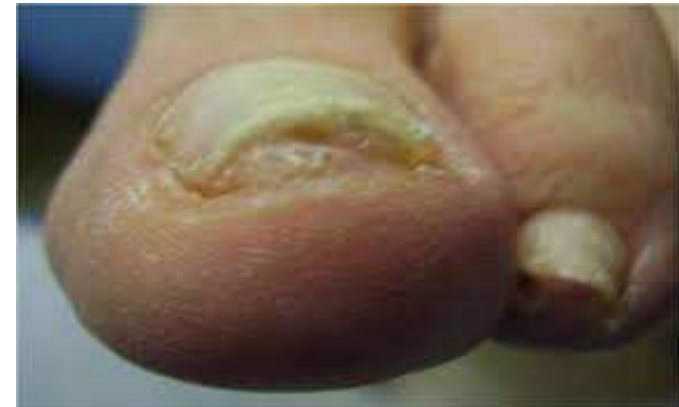
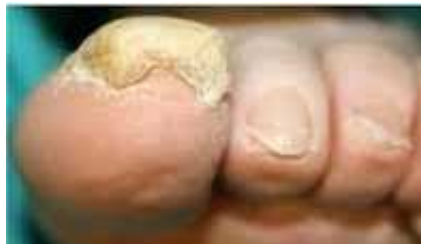
ALTERAZIONI DEI CHERATINOCITI DEL LETTO UNGUEALE

IPERCHERATOSI SUBUNGUEALE

- La porzione distale dell'unghia è sollevata e sotto vi è un accumulo di squame
- Causa: alterata cheratinizzazione del letto ungueale
- Dovuta a :

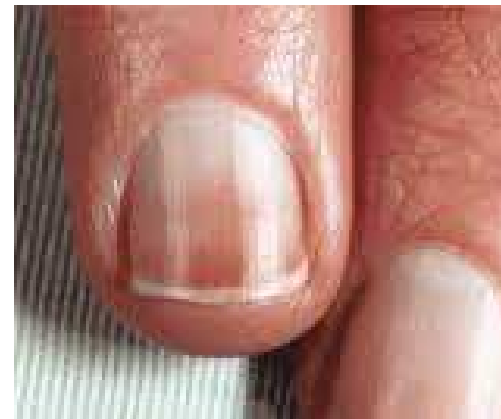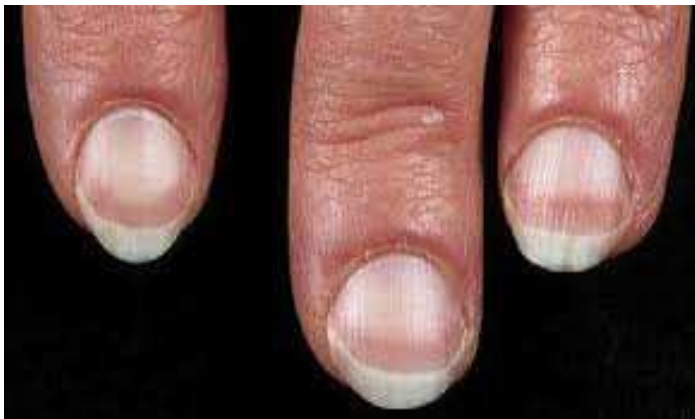- psoriasi
- onicomicosi
- traumi
- eczema a topico



ALTERAZIONI DEI CHERATINOCITI DEL LETTO UNGUEALE

LEUCONICHIA APPARENTE

- Chiazze bianche dell'unghia dovute al pallore del letto ungueale e non ad alterazioni della lamina
- Le chiazze non seguono la crescita dell'unghia



ALTERAZIONI DELLA PIGMENTAZIONE DELLA LAMINA

Può essere causata da:

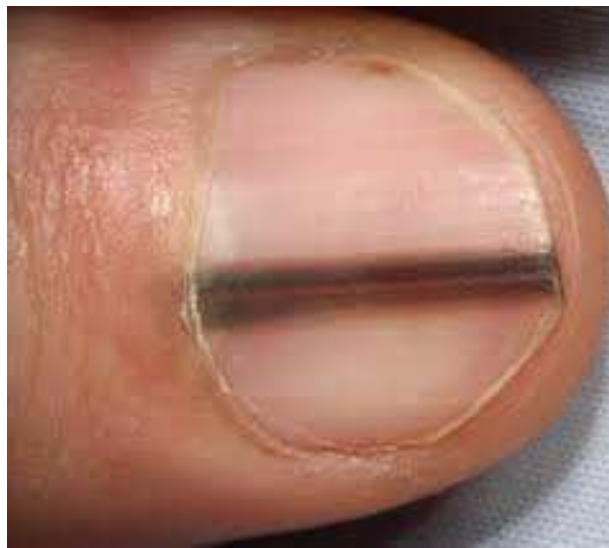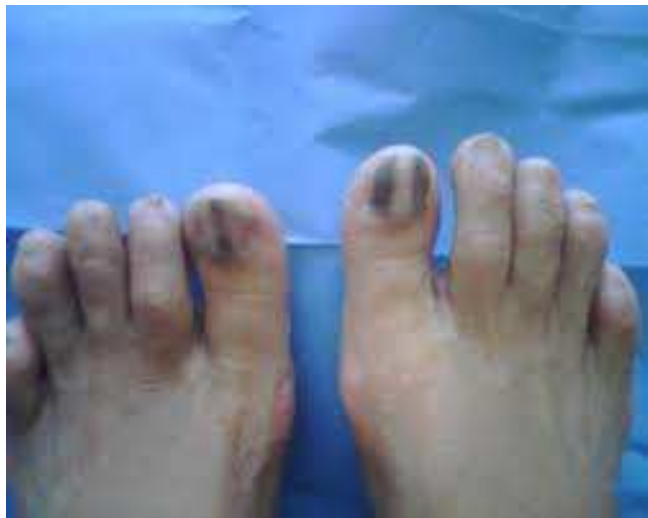- 1) presenza di coloranti esogeni, ematoma subungueale
- 2) patologie sistemiche rare
- 3) farmaci, farmaci antineoplastici
- 4) Deposizione di melanina nella lamina. Melanina prodotta nei melanociti ungueali che sono quiescenti (nella razza bianca) ma possono essere attivati, oppure da un nevo della matrice o da un melanoma.

La pigmentazione è a bande a decorso longitudinale da qui il nome MELANONICHIA STRIATA.

la melanonichia è fisiologica nella razza nera e orientale



MELANONICHIA STRIATA

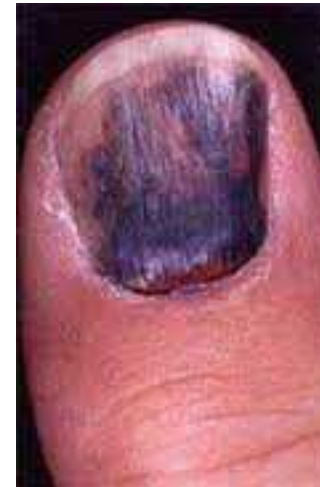
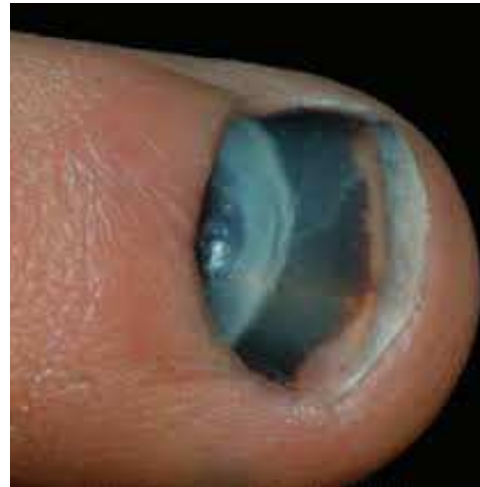
ALTERAZIONI DELLA VASCOLARIZZAZIONE

EMORRAGIE EMATOMI

Possono essere dovute:

- a traumi
- malattie sistemiche
- Farmaci



EMORRAGIE A SCHEGGIA

- Linee filiformi a decorso longitudinale di colore rosso-blu.
- Causate da:
 - traumi
 - onicomicosi
 - eczemi



ONICOCRIPTOSI O UNGHIA INCARNITA

Eziopatogenesi

- È dovuta alla penetrazione della lamina ungueale nei bordi ungueali e nei tessuti molli circostanti.
- Il margine laterale della lamina penetra nell'epidermide del vallo ungueale laterale arriva al derma, si ha la stimolazione delle cellule immunocompetenti circolanti.
- Avviene una reazione infiammatoria nei confronti della cheratina, che viene riconosciuta come un corpo estraneo, e vi è il passaggio di batteri e /o funghi nel derma con richiamo di cellule della difesa immunitaria.
- Si ha una reazione infiammatoria violenta che dà il via alla formazione del Granuloma Reattivo.



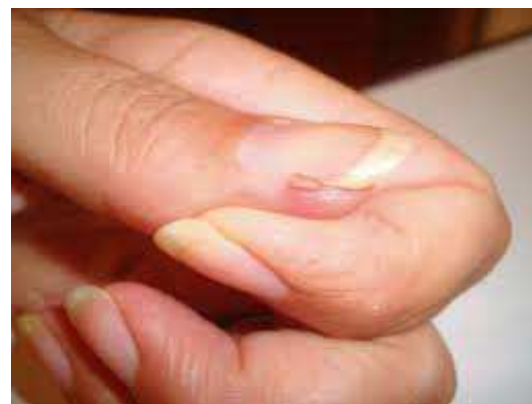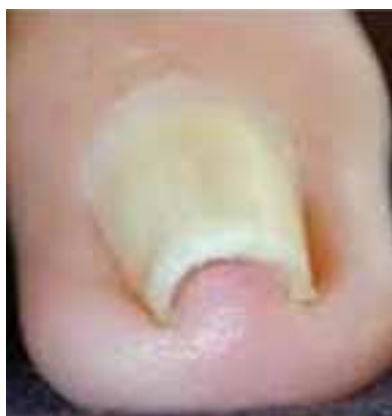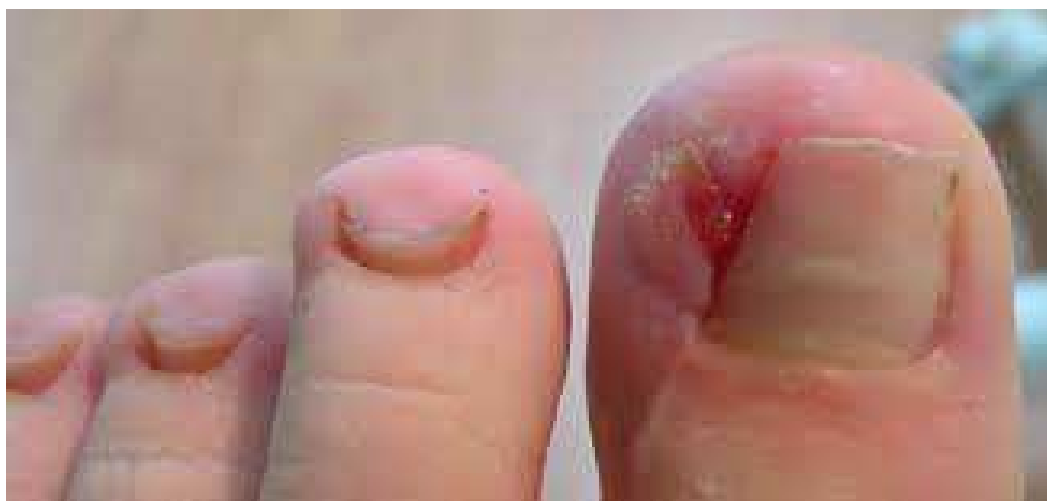ONICOCRIPTOSI O UNGHIA INCARNITA

I sintomi e i segni clinici

inizialmente dolore della parte interessata, perdita di pus e sangue, unghia gialla/nera, infiammazione della parte cutanea interessata con formazione di granuloma. Il granuloma si presenta come un rigonfiamento del tessuto periungueale con parziale inglobamento della lamina.



ONICOCRIPTOSI O UNGHIA INCARNITA



2. ALTERAZIONI DELL'UNGHIA DA TERAPIA ONCOLOGICA

Riconoscerle per poter svolgere manicure e
pedicure estetici



ALTERAZIONI DELL'UNGHIA DA TERAPIE ONCOLOGICHE

- Sono dovute all'effetto tossico del farmaco sugli epitelii dell'unghia e sono diverse a seconda dell'epitelio interessato
- Possono interessare tutte le unghie di mani e piedi, oppure possono apparire solo su alcune unghie
- Durano per tutta la durata del trattamento farmacologico. A volte regrediscono subito con l'interruzione della terapia a volte rimangono per alcuni mesi
- Alcune si manifestano con sintomatologia dolorosa altre no.



ALTERAZIONI DELL'UNGHIA DA TERAPIE ONCOLOGICHE

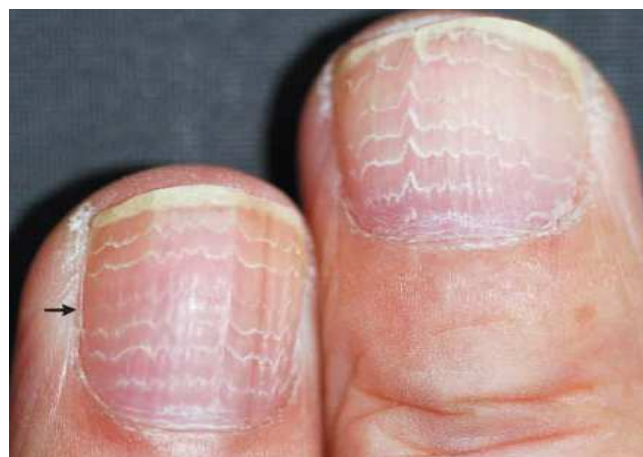- Si differenziano a seconda dell'epitelio interessato dal danno:
 - danno ai cheratinociti della matrice
 - danno ai cheratinociti del letto ungueale
 - danno alla vascolarizzazione
 - danno alla pigmentazione



DANNO AI CHERATINOCITI DELLA MATRICE

LINEE DI BEAU

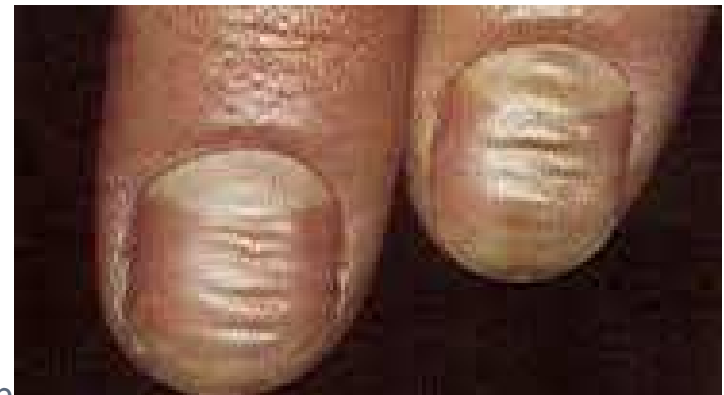- Linee trasversali depresse, causate dalla riduzione transitoria dell'attività mitotica dei cheratinociti della matrice
- Compaiono su tutte le unghie 2-3 settimane dopo inizio terapia
- Sono asintomatiche
- Causate maggiormente da chemioterapici



LINEE DI BEAU

TRATTAMENTO ESTETICO

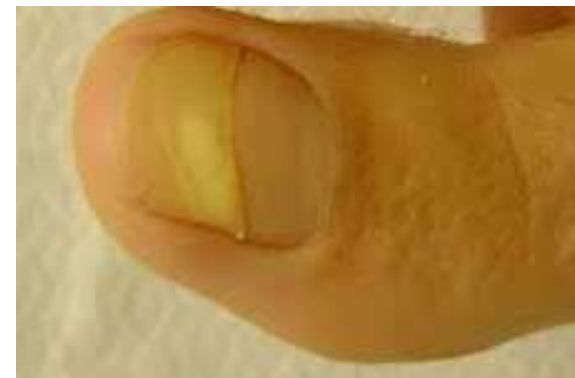- Limare l'unghia senza tagliarla
- Taglio dell'unghia quadrato, non scoprire troppo l'iponichio
- Non traumatizzare il perionichio
- Idratare nutrire con creme e oli più volte al giorno
- Maniluvi e pediluvi con oli emollienti
- No smalti



DANNO AI CHERATINOCITI DELLA MATRICE

ONICOMADESI

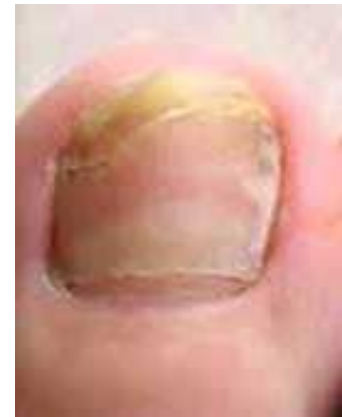- È l'evoluzione più grave delle linee di Beau
- Causata dall'arresto della mitosi nei cheratinociti della matrice
- L'unghia presenta un solco trasversale che divide l'unghia in due parti. Il solco prosegue verso la parte distale con la progressiva crescita dell'unghia
- A volte presenta lieve sintomatologia
- Causata da chemioterapia e radioterapia



ONICOMADESI

TRATTAMENTO ESTETICO

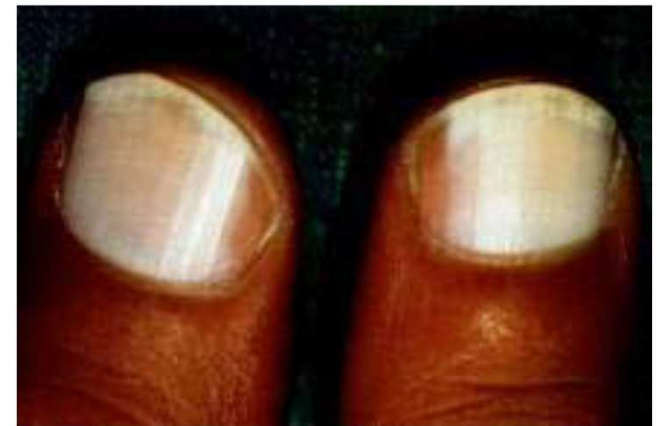- Limare l'unghia senza tagliarla
- Taglio dell'unghia quadrato, non scoprire troppo l'iponichio
- Non traumatizzare il perionichio
- Idratare nutrire con creme e oli più volte al giorno
- No smalti
- Maniluvì e pediluvì con oli emollienti



DANNO AI CHERATINOCITI DELLA MATRICE

LEUCONICHIA VERA

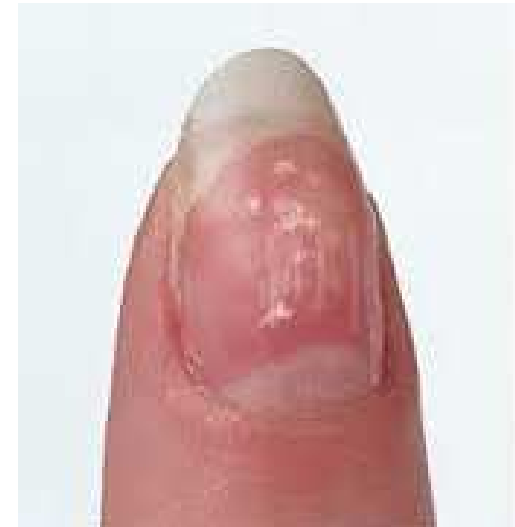- Il danno ai cheratinociti provoca un'alterazione della cheratinizzazione, i cheratinociti non perdono il nucleo e quindi la lamina non è trasparente ma appare bianca opaca.
- Asintomatica
- Causata da chemioterapia



LEUCONICCHIA VERA

TRATTAMENTO ESTETICO

- Non traumatizzare perionichio
- Si smalti, no resine no semipermanenti
- Idratare nutrire più volte al giorno
- Maniluvi e pediluvi con oli emollienti



DANNO AI CHERATINOCITI DELLA MATRICE

ASSOTTIGLIAMENTO E FRAGILITÀ UNGUEALE

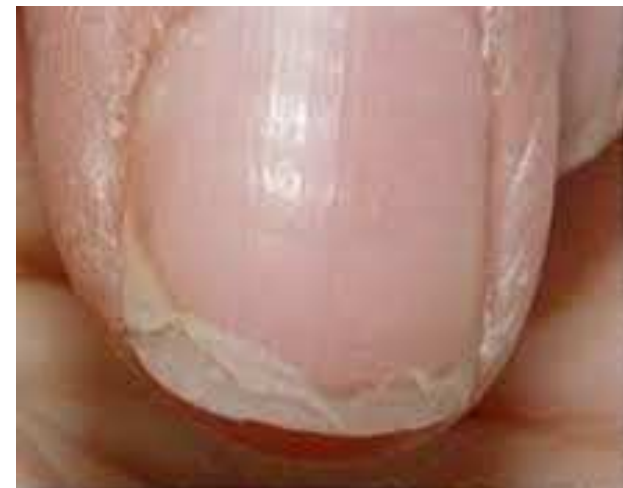- Causata da un danno lieve ai cheratinociti della matrice
- Lamina sottile e fragile
- Dalla lamina si possono staccare piccole lamelle
- Asintomatica
- Dovuta a chemioterapia



UNGHIE SOTTILI E FRAGILI

TRATTAMENTO ESTETICO

- Limare l'unghia senza tagliarla
- Non traumatizzare il perionichio e le cuticole
- Idratare e nutrire più volte al giorno
- Maniluvi e pediluvi con oli emollienti

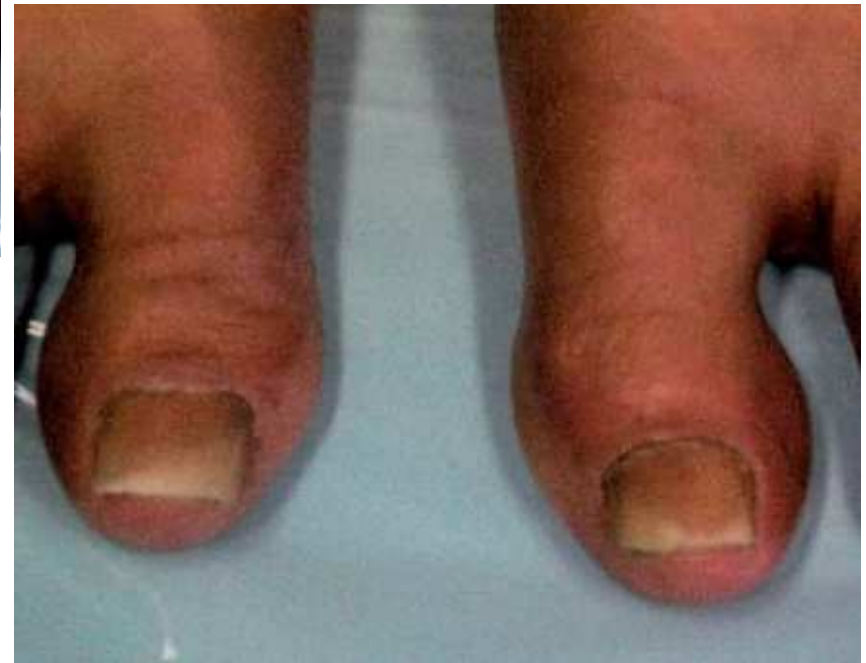
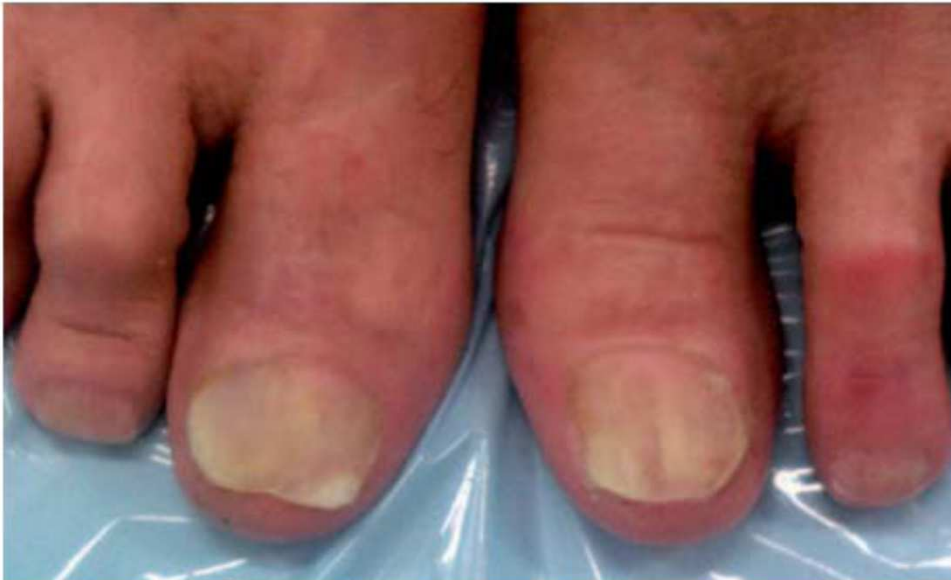
DANNO AI CHERATINOCITI DEL LETTO UNGUEALE ONICOLISI

- L'unghia si separa dal letto ungueale e tra letto e unghia si forma uno spazio di colore bianco.
- Coinvolge buona parte dell'unghia
- Dovuta all'arresto mitotico dei cheratinociti del letto ungueale
- Molto dolorosa
- Causata da chemioterapia nello specifico la categoria TAXANI : Paclitacxel e Docetaxel
- La guarigione avviene parecchi mesi dopo la sospensione del farmaco



ONICOLISI



ONICOLISI

TRATTAMENTO ESTETICO

- Trattare senza causare dolore (il dolore è il segnale che bisogna fermarsi!!!!)
- Limare l'unghia senza tagliarla non tagliare la parte sollevata se dolorante
- Taglio dell'unghia quadrato, non scoprire troppo l'iponichio
- Non traumatizzare il perionichio
- Idratare nutrire con creme e oli più volte al giorno
- No smalti
- Maniluvi e pediluvi con acqua tiepida (NO CALDA) con oli emollienti



DANNO AI CHERATINOCITI DEL LETTO UNGUEALE

LEUCONICHIA APPARENTE

- Pigmentazione bianca dell'unghia dovuta a danno del letto ungueale e non della matrice
- Dovuta a chemioterapia
- È asintomatica
- Regradisce al termine della terapia
- si riconoscono due varianti:
 - half-and-half nails
 - leuconichia striata



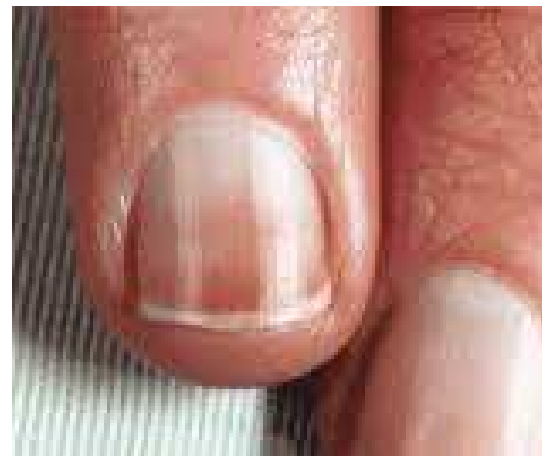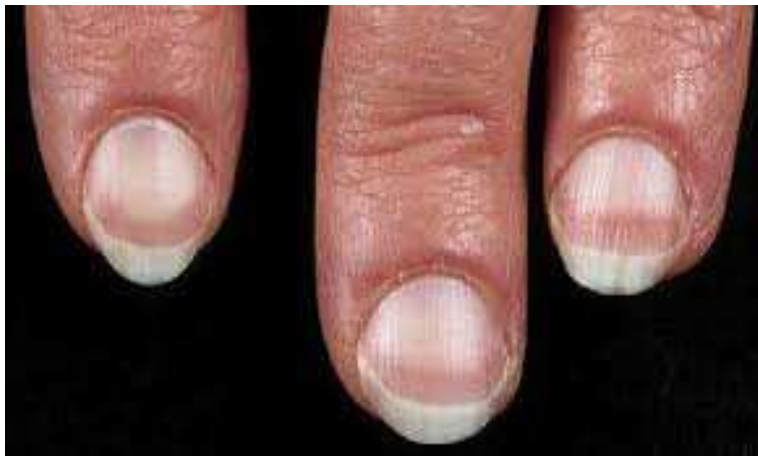LEUCONICCHIA APPARENTE

HALF AND HALF NAILS

La parte prossimale dell'unghia è bianca opaca e non si vede la lunula.

La parte distale è rosea, rossastra o marrone

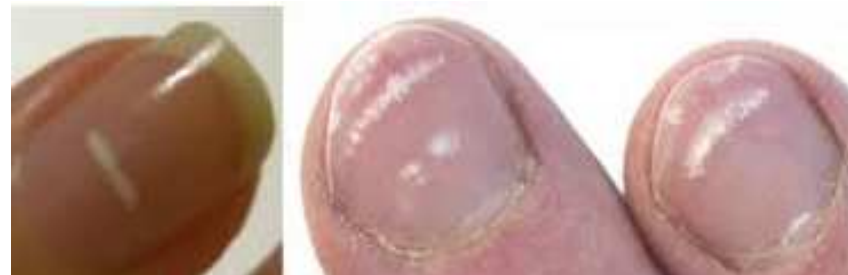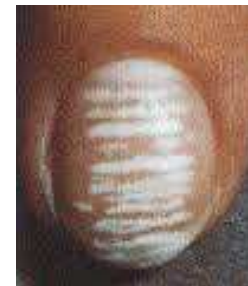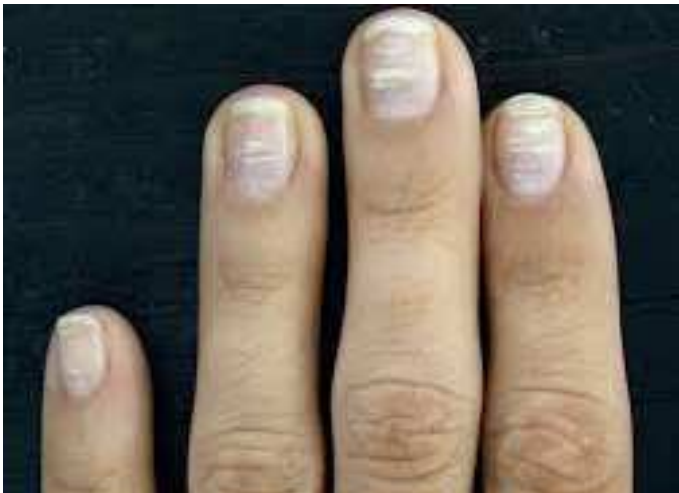Causata da chemioterapici



LEUCONICHIA APPARENTE

LEUCONICHIA STRIATA

- Si presenta con bande trasversali multiple biancastre parallele alla lunula ed intervallate da bande di letto ungueale normale di colore rosa



LEUCONICHIA APPARENTE

TRATTAMENTO ESTETICO

- Non traumatizzare perionichio
- Si smalti, no resine no semipermanenti
- Idratare nutrire più volte al giorno
- Maniluvi e pediluvi con oli emollienti

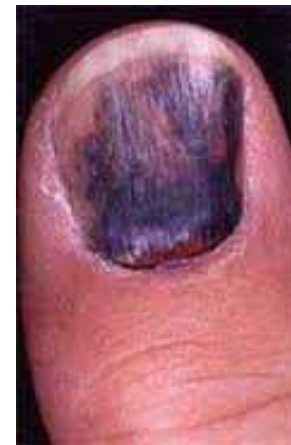
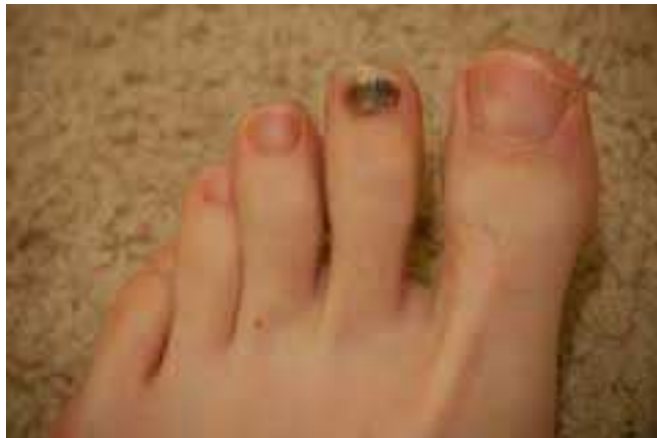
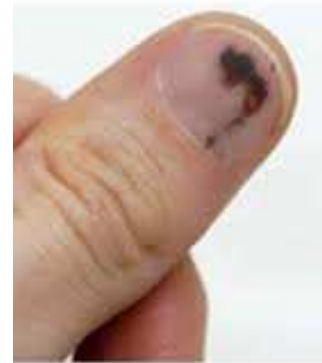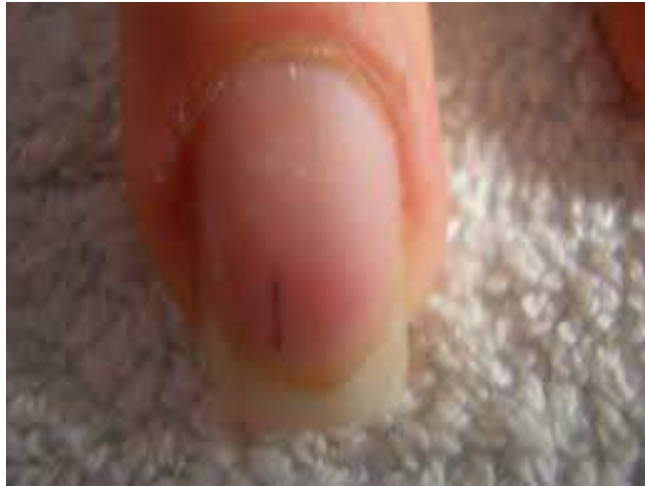DANNO ALLA VASCOLARIZZAZIONE UNGUEALE

- Variano a seconda della gravità del danno vascolare
- EMORRAGIE A SCHEGGIA da danno dei capillari del letto ungueale
- EMATOMA SUBUNGUEALE da emorragia dei vasi subungueali
- Causati da chemioterapia nello specifico i taxani che provocano trombocitopenia (riduzione del numero delle piastrine)
- Gli ematomi sono sintomatici
- Regrediscono alla sospensione dei farmaci



EMORRAGIE A SCHEGGIA E EMATOMI SUBUNGUEALI



EMORRAGIE A SCHEGGIA E EMATOMI SUBUNGUEALI

TRATTAMENTO ESTETICO

Ematomi sotto ungueali:

- ***Trattare solo se non ci sono sanguinamenti o lesioni aperte.***
- limitarsi a limare delicatamente la parte distale
- Non trattare il perionichio, né cuticole
- No smalti di nessun tipo
- Nessun trattamento caldo

Emorragie a scheggia

- Limare la parte distale senza tagliarla
- Si smalti
- Idratare e nutrire più volte al giorno
- Nessun trattamento caldo



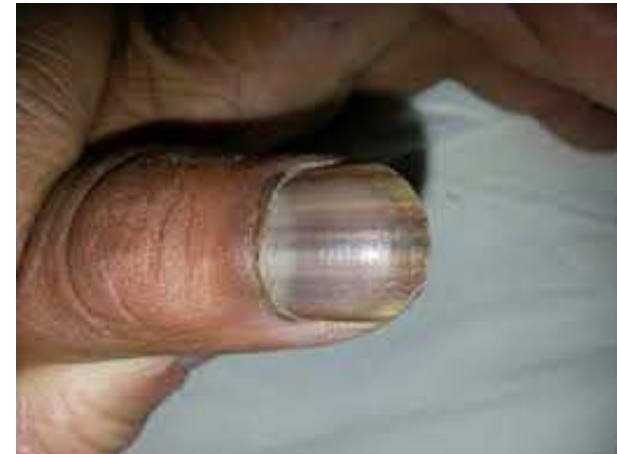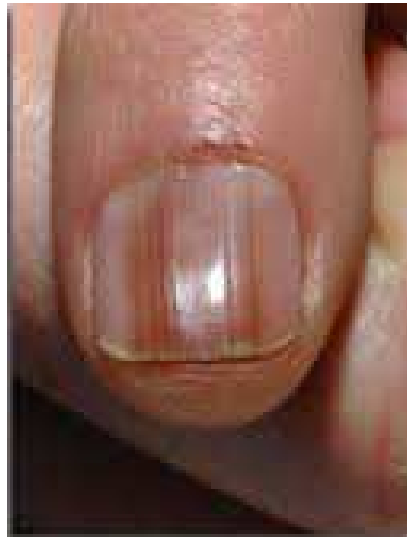
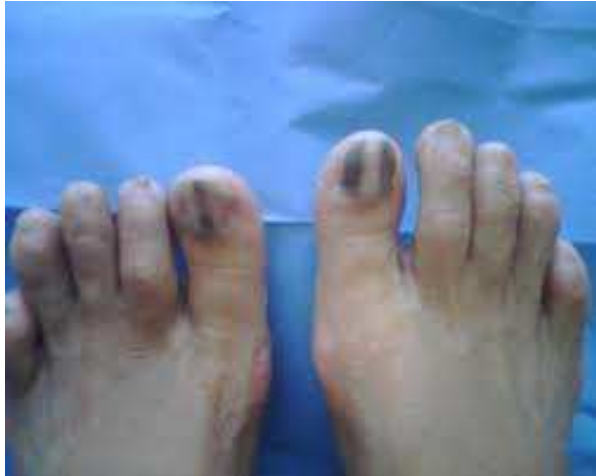ALTERAZIONI DELLA PIGMENTAZIONE DELL'UNGHIA

PIGMENTAZIONE MELANICA

- Dovuta alla attivazione di un gruppo di melanociti o di tutti i melanociti o di buona parte di essi.
- L'attivazione di un gruppo di melanociti provoca la MELANONICHIA ossia la presenza di una sola o più bande pigmentate longitudinali alternate a bande di colore normale
- Raramente le bande possono essere trasversali ad indicare produzione intermittente di melanina
- L'attivazione di tutti i melanociti porta alla pigmentazione di tutta la lamina
- È più frequente nei soggetti con carnagione chiara
- Causata da chemioterapici



PIGMENTAZIONE MELANICA



PIGMENTAZIONE MELANICA

TRATTAMENTO ESTETICO

- Manicure e pedicure normali
- Idratare e nutrire più volte al giorno con creme ed oli
- Maniluvi e pediluvi con oli emollienti
- Si smalti. No semipermanenti, no ricostruzione unghie



3. ALTERAZIONI DELLA PELLE DI MANI E PIEDI DA TERAPIE ONCOLOGICHE



TOSSICITÀ CUTANEA MANI E PIEDI

- Dovuta al danno ai cheratinociti sia da chemioterapia che da targeted therapy
- Sindrome mano-piede o EPP (Eritrodisestesia Palmo Plantare)
- Perionissi
- Onicocriposi o unghia incarnita
- Granuloma periungueale

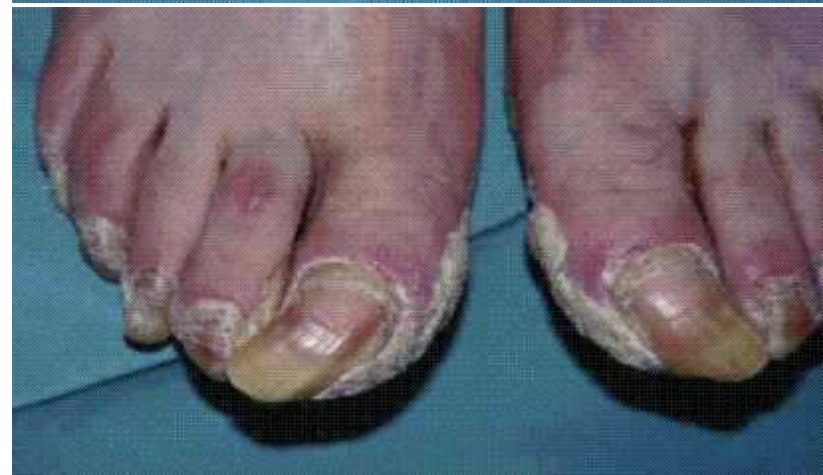
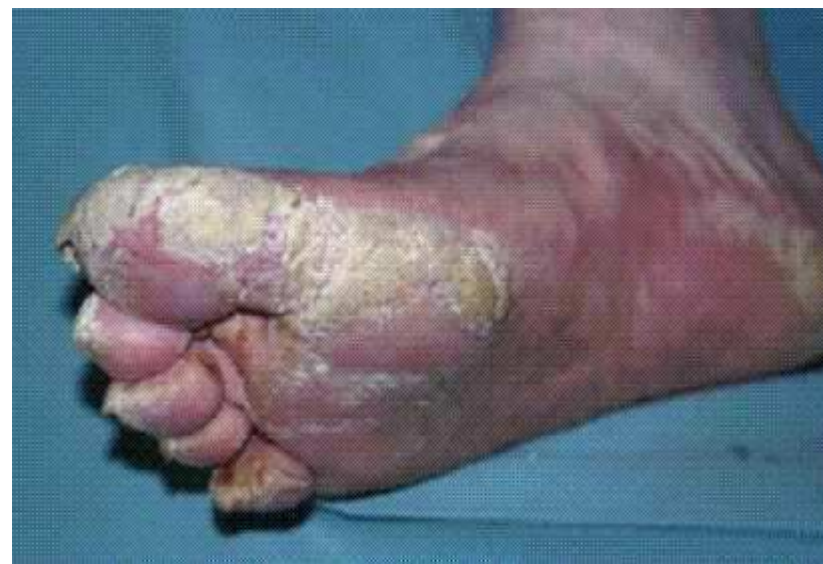
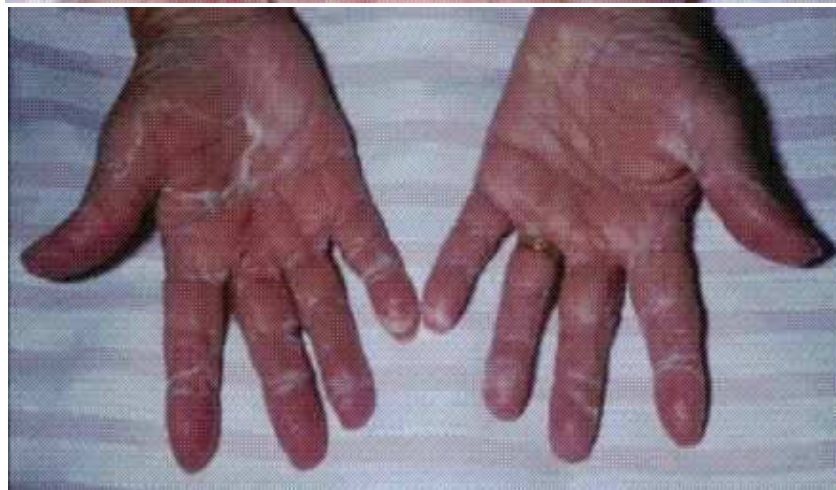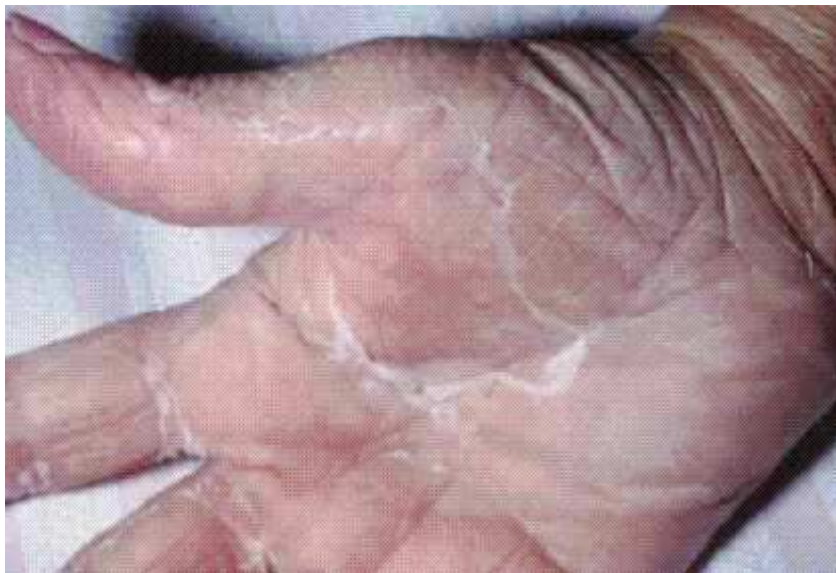SINDROME MANO PIEDE EPP

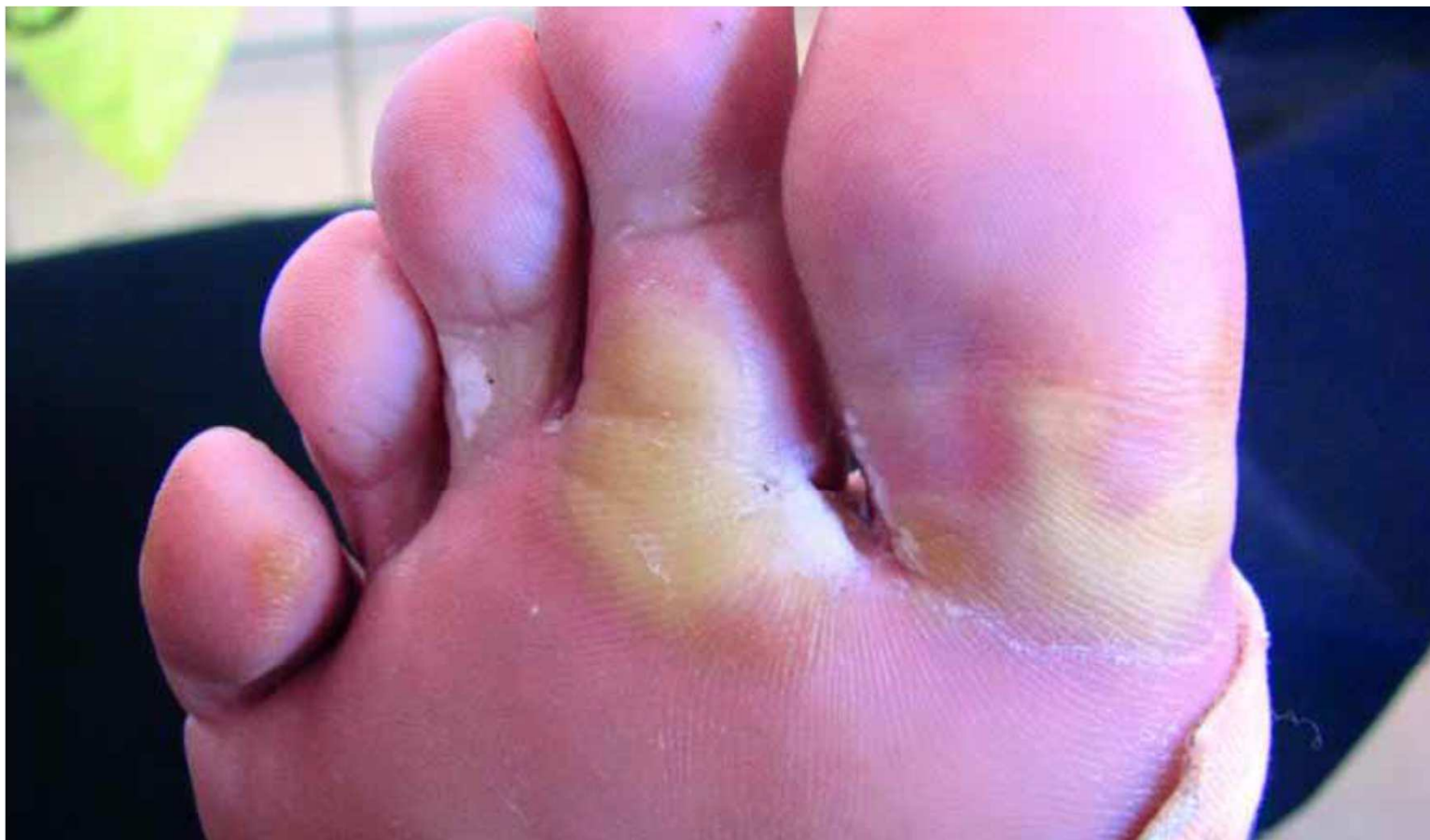- La EPP si manifesta in modo diverso a seconda se provocata da chemioterapici come la Capecitabina o da targeted therapy TKI come il Sorafenib
- EPP da Capecitabina: è un effetto tardivo della terapia, è dovuto all'accumulo del farmaco, inizia con formicolio, poi bruciore al palmo delle mani poi si ha anche dolore. La cute è rossa e poi diventa ipercheratosica e scca con ragadi.
- EPP da Sorafenib: inizia presto tra la 2ª e la 4ª settimana dall'inizio della terapia. Si presenta: lesioni ipercheratosiche con alone infiammato che possono evolvere in bolle dure con perdita della pelle. Si presentano nelle zone di pressione ed appoggio e di sfregamento : teste metatarsali, calli o duroni preesistenti, talloni e oarti laterali dei piedi. Nelle mani nelle zone di prensione e di maggior ipercheratosi



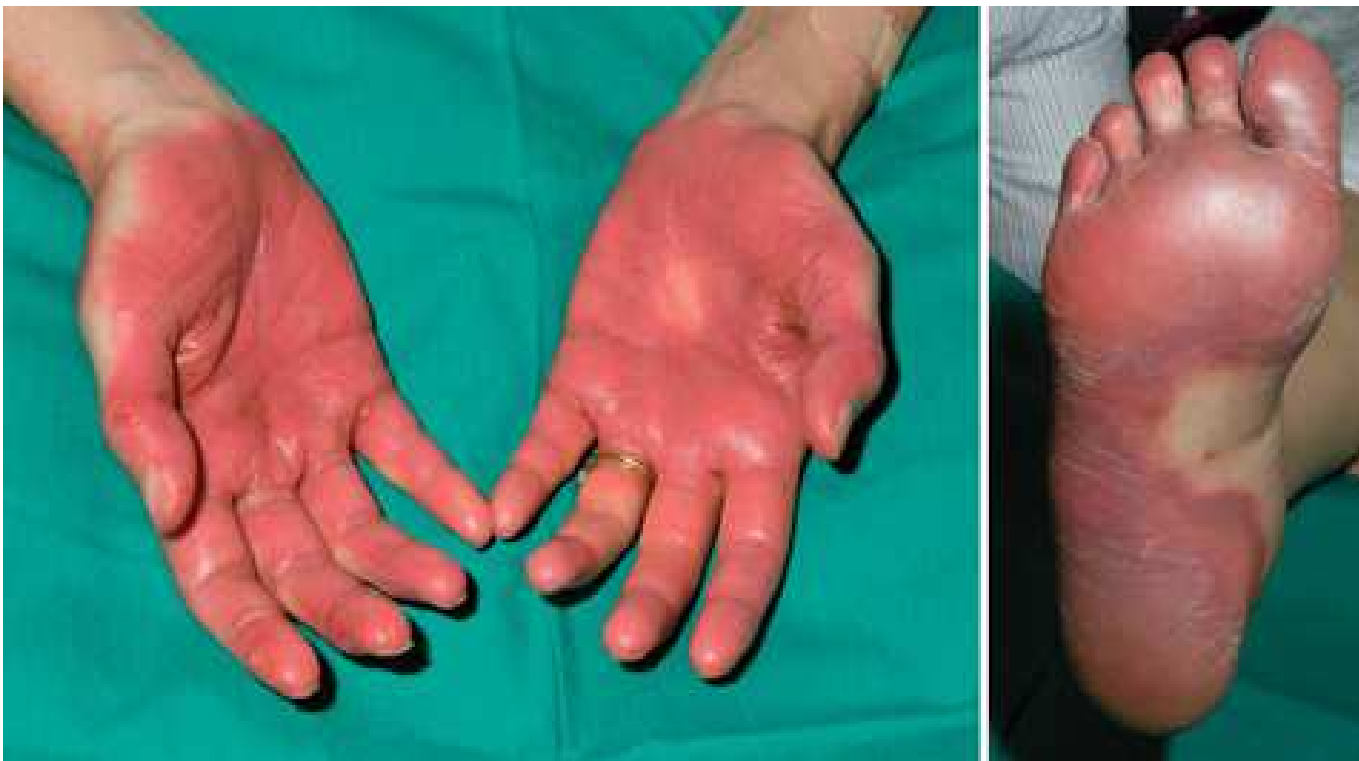SINDROME MANO PIEDE



LESIONI PLANTARI



LESIONI PALMO-PLANTARI



SINDROME MANO PIEDE

TRATTAMENTO ESTETICO

- È soprattutto preventivo nel ridurre le callosità, i duroni e le ipercheratosi. Nel fortificare la barriera cutanea, nell'idratazione e nutrimento
- Non trattare in presenza di lesioni
- Pedicure e manicure preventiva:
- Limare le unghie o tagliare con attenzione.
- Non traumatizzare perionichio e cuticole
- Ridurre le cheratosi, fare trattamenti emollienti e nutrienti
- Applicazioni più volte al giorno di creme idratanti e nutrienti
- Pediluvi e maniluvi con oli emollienti

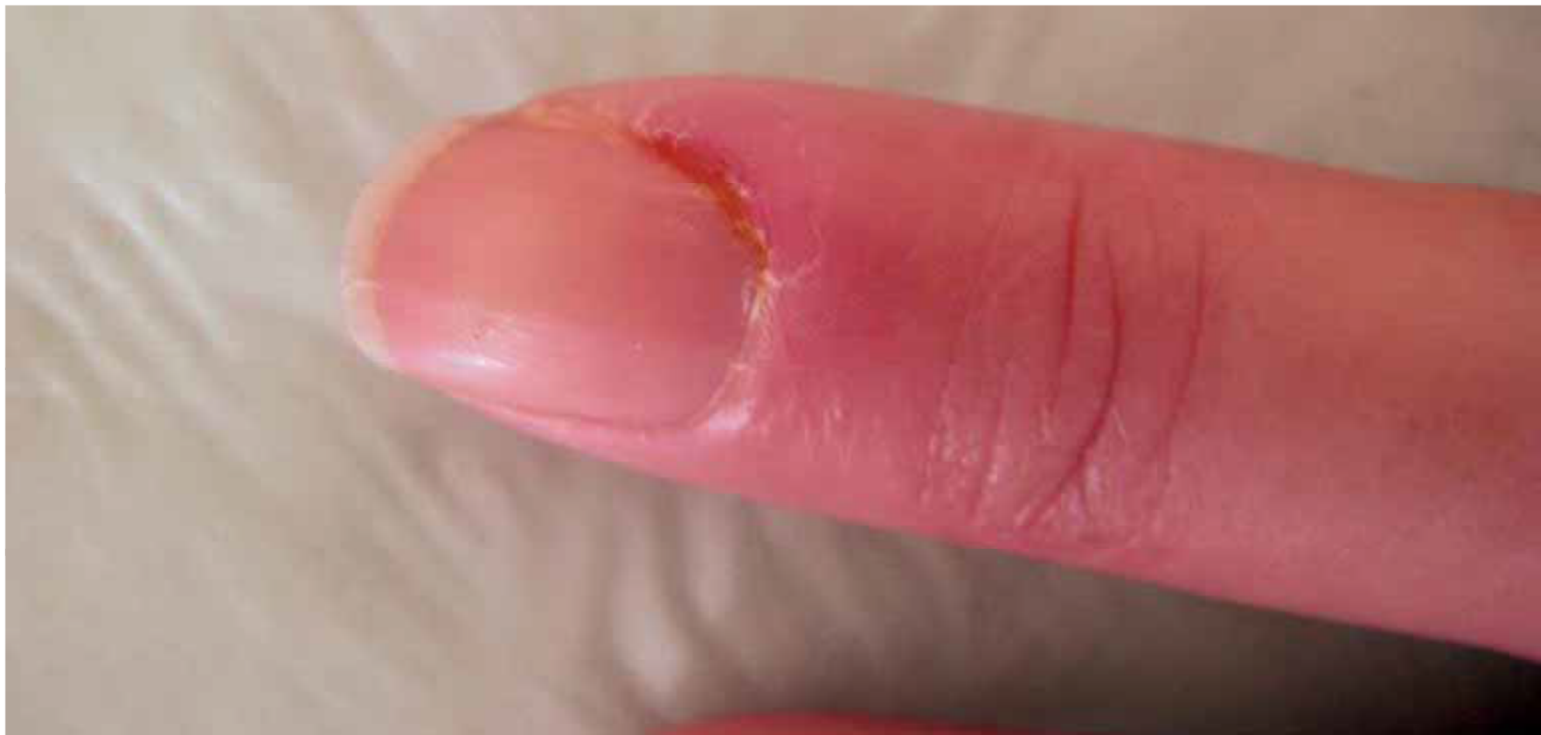

PERIONISSI, ONICOCRIPTOSI, GRANULOMA

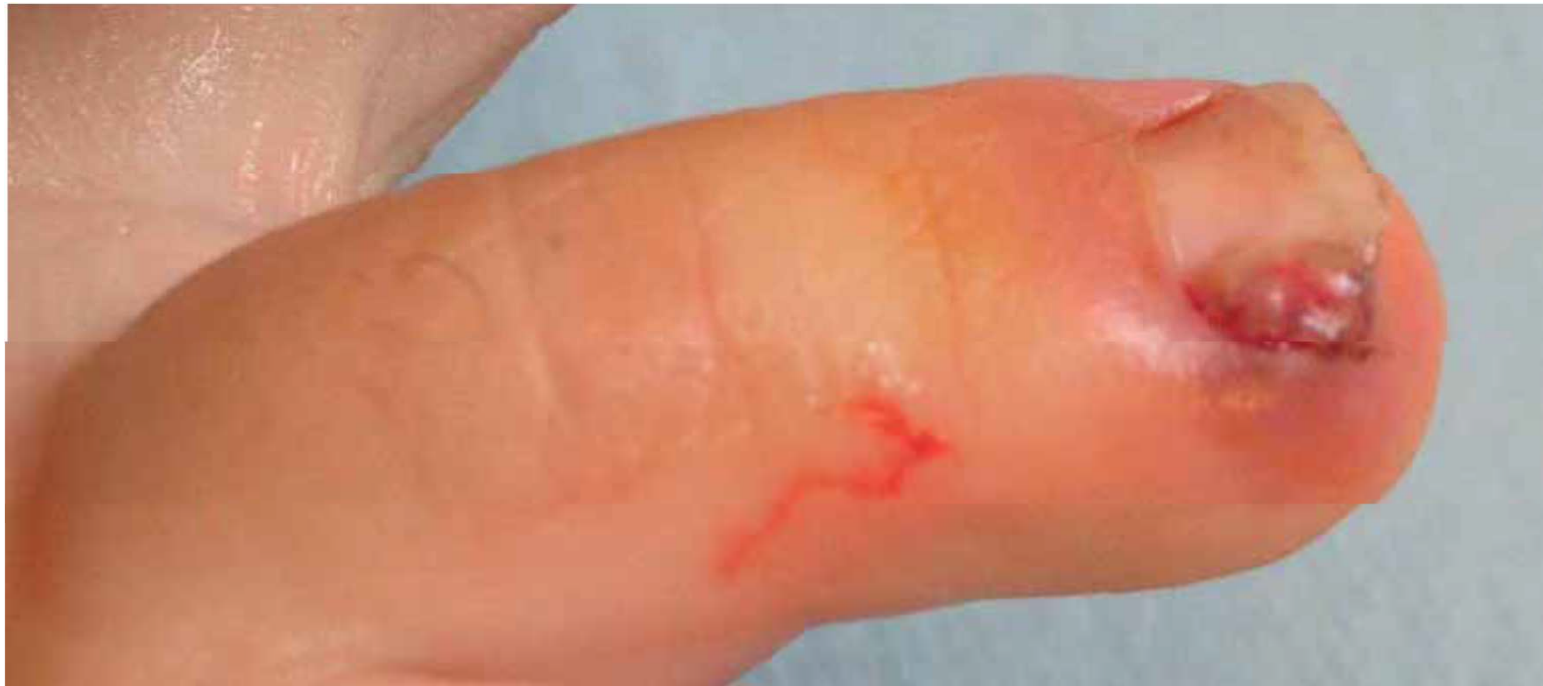- Infiammazione del perionichio con desquamazione ed arrossamento che può evolvere in granuloma
- Dovuta soprattutto ad anti EGFR che causano assottigliamento epidermico, riduzione della barriera cutanea con desquamazione e possibilità di penetrazione della lamina ungueale nel derma del perionichio con formazione di onicocriptosi (unghia incarnita), di bottone carnosio e granuloma



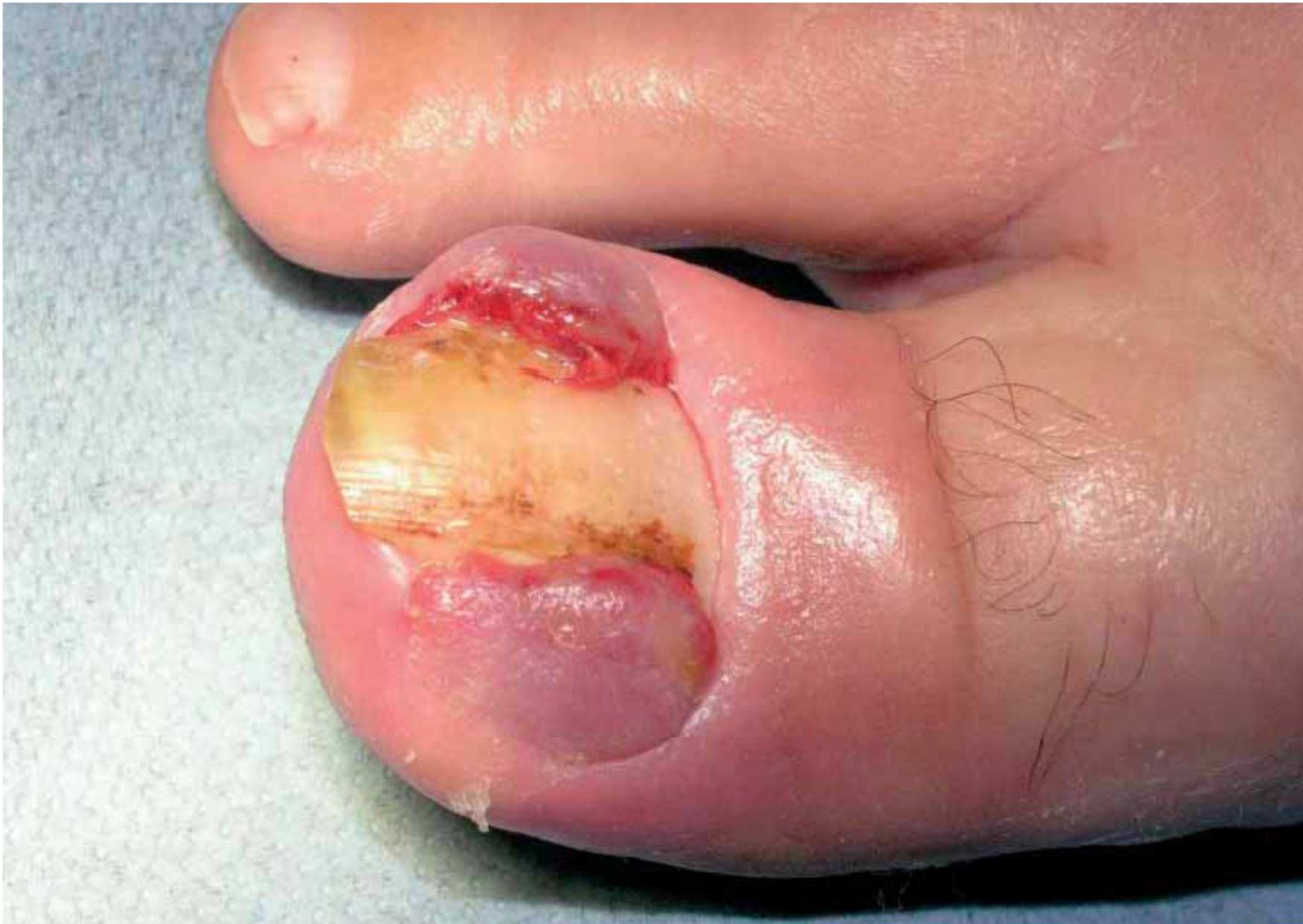PERIONCHIA (PERIONISSI) DEL DITO



SVILUPPO DI GRANULOMI PIOGENICI



SVILUPPO DI GRANULOMI PIOGENI



PROTOCOLLO 2C: LESIONI UNGUEALI

- Paronichia, onicocriptosi (unghia incarnita), granuloma ungueale
- Si sviluppano 4-8 settimane dall'inizio terapia
- Probabilmente dovute alla fragilità della cute periungueale che facilita l'onicocriptosi e l'infiammazione del perionichio
- Le unghie crescono lentamente sono fragili e vi è frequente onicolisi
- Nella paronichia vi è processo infiammatorio a livello del derma con capillari prominenti ed edema.



PROTOCOLLO 2C : LESIONI UNGUEALI

AUTOCURA DOMICILIARE

- Detersione per affinità con creme detergenti
- Taglio dell'unghia, non cortissima, senza traumatizzare il perionichio. Meglio se fatto da un professionista
- Applicare dopo la detersione e più volte al giorno creme e/o oli nutrienti.
- Maniluvi e pediluvi con acqua tiepida e oli specifici



PROTOCOLLO 2C: LESIONI UNGUEALI

TRATTAMENTI IN ISTITUTO

- Taglio dell'unghia senza traumatizzare la cute
- Non utilizzare sostanze cheratolitiche.
- Chiudere manicure e pedicure con impacco e massaggio con creme nutrienti ed oli eudermici
- È possibile mettere smalti, no resine, no semipermanenti, no ricostruzione unghie. NO formaldeide
- Sulle pigmentazioni ungueali non si può fare nulla



TRATTAMENTI ESTETICI: PERONISSI, ONICOCRIPTOSI GRANULOMA

- Perionissi, onicocriptosi e granuloma sono di competenza medica, non vanno trattate dall'estetista.
- Il trattamento estetico è come sempre esclusivamente preventivo attraverso la cura della pelle del perionichio con idratazione, nutrimento e massaggi più volte al giorno, al fine di ricreare e mantenere la fisiologica barriera cutanea
- Manicure e pedicure settimanali preferendo la limatura al taglio dell'unghia.
- Ammorbidire e ridurre indurimenti e ipercheratosi
- Pulire i margini della lamina ungueale senza traumatizzare, non togliere le cuticole. Mantenere regolare la crescita dell'unghia per impedire l'onicocriptosi
- Impacchi nutrienti ed emollienti.
- Maniluvi e pediluvi con acqua tiepida e oli emollienti



CONCLUSIONI

- Il trattamento estetico settimanale di mani e piedi con manicure e pedicure attenti, scrupolosi mirati a mantenere la pelle morbida ed idratata , le unghie alla copertura dell'iponichio ed i confini con il perionichio puliti e morbidi, permette sicuramente una migliore qualità di vita alla persona in terapia oncologica. Un esame attento da parte dell'estetista permette la visione precoce di eventuali anomalie da segnalare al medico.
- La pelle sana di mani e piedi permette il proseguo della terapia...oltre alla possibilità di potersi muovere nella propria vita con minor sofferenza.



UN PENSIERO CHE VI ACCOMPAGNI.....

*I piedi ci fanno camminare lungo la strada della vita, le
mani ci fanno toccare la vita*

***Una pedicure ed una manicure estetica è camminare, in
rispettoso silenzio, per un piccolo tratto di strada, con
la vostra cliente-paziente tenendola per mano.***





Estetica Oncologica

